

Manuelle Medizin 2016 · 54:288–295  
 DOI 10.1007/s00337-016-0171-2  
 Online publiziert: 1. September 2016  
 © Springer-Verlag Berlin Heidelberg 2016



R. Kayser<sup>1,2,4</sup> · G. Harke<sup>3,4</sup>

<sup>1</sup> Abt. Orthopädie, MEDIAN-Klinik Wismar, Wismar, Deutschland

<sup>2</sup> Universitätsmedizin Greifswald, Greifswald, Deutschland

<sup>3</sup> Manuelle Medizin und Osteopathie, Praxis für Physikalische und Rehabilitative Medizin, Berlin, Deutschland

<sup>4</sup> Ärztevereinigung für Manuelle Medizin, Ärzteseminar Berlin (ÄMM), Deutsche Gesellschaft für Manuelle Medizin (DGMM), Berlin, Deutschland

# Manuelle Medizin und osteopathische Verfahren an der wachsenden Wirbelsäule

**Die Methoden der Manuellen Medizin bei Säuglingen, Kindern und Adoleszenten sind heute etablierte Verfahren und haben eine weite Verbreitung gefunden. Es gibt widersprüchliche Erfahrungen und Evidenzen, die zu teilweise kontroversen Diskussionen führen. In diesem Beitrag soll der aktuelle Stand der Diskussion und der Konsens der Fachgesellschaften aufgezeigt werden.**

Mit Chirotherapie befasste Ärzte in Europa und den USA gaben 2010 an, dass 5–11 % ihrer Klientel pädiatrisch ist [15]. Als wesentliche Indikationen für die Anwendung funktionsmedizinischer Verfahren werden im Säuglings-, Kindes- und Adoleszentenalter (Rücken-) Schmerzen, Atemwegserkrankungen, Magen-Darm-Probleme, Infektionen aus dem Hals-Nasen-Ohren-Bereich, Enuresis nocturna und Hyperaktivitätssyndrome genannt [9, 14, 17, 21, 23, 27]. Schwere Nebenwirkungen wurden nicht beobachtet [18]. Seltener werden Untersuchungen zu manualmedizinischen Therapien in der Kardiologie [1] oder Onkologie [22], bei Wachstumsschmerz [3] oder Autismus [2] publiziert.

## Wissenschaftliche Aspekte

Die Deutsche Gesellschaft für Manuelle Medizin veröffentlichte 2013 ein Konsenspapier zur „Manuellen Medizin im Kindesalter“ [24]. *Primäre Störungen* sind „sensomotorische Störungen und darauf bezogene Verhaltensreaktionen aufgrund (vor Abschluss der Markreife entstandener) peripherer reversibler Dysfunktionen der Wirbelsäule, des Schädels und der peripheren Gelenke ohne Kombination mit abgrenzbaren Krankheiten verschiedener Organsysteme“ und „Muskuloskelettale Schmerzen (nach Abschluss nach Markreife entstandener) aufgrund nozireaktiver reversibler Störungen in der Motorik und der Koordination“. *Sekundäre Störungen* sind „sensomotorische Störungen als Folge zentralnervöser Läsionen und Erkrankungen der Bewegungsorgane, sensomotorische Störungen aufgrund von Stoffwechselstörungen und posttraumatische Zustände mit funktionell bedingten neurologischen Symptomen“ [24].

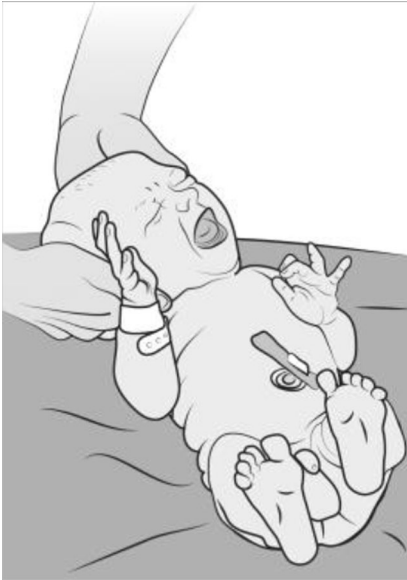Für die meisten der fünf Symptomenkomplexe, die in der Stellungnahme der DGMM zur manuellen Medizin im Kindesalter genannt sind, besteht eine widersprüchliche Evidenz. Weitere Studien und Beobachtungen werden von Seiten der DGMM als erforderlich eingestuft [24]. Hieraus lässt sich global für die meisten Funktionsstörungen eine optionale Empfehlung (Empfehlungsgrad C)

für manualmedizinisch-osteopathische Verfahren ableiten [24]. Die DGMM hat ihrem Konsensuspapier eine umfangreiche Literaturliste beigelegt, die über die Internetseite einsehbar ist. Eine exzellente Zusammenfassung der Studienlage findet sich bei Gleberzon, der 16 relevante klinische Studien analysiert und ihre Ergebnisse zusammenfasst [11].

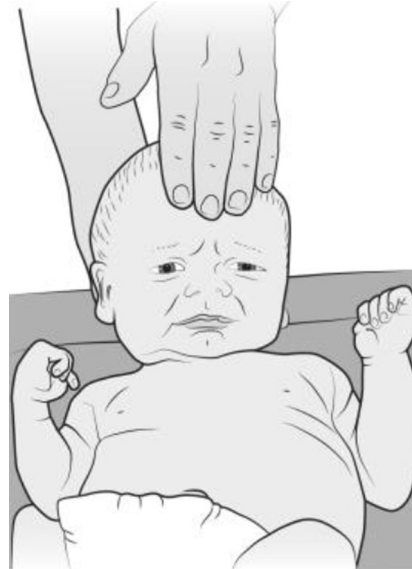## Klinisch-praktische Aspekte

Im Jahre 2009 veröffentlichten Hawk et al. die Ergebnisse eines umfangreichen internationalen Konsensusprozesses bezüglich der Anwendung manualmedizinischer Verfahren an Säuglingen, Kindern und Jugendlichen [13]. Die Autoren folgern, dass durch die erheblichen Unterschiede in Anatomie, Physiologie, Entwicklungsstand und Psyche zwischen Kindern und Erwachsenen die kindliche Behandlung speziellen Regeln unterliegt und gesonderte Anpassungen des Vorgehens zu definieren sind. So werden im Einzelnen folgende Faktoren genannt:

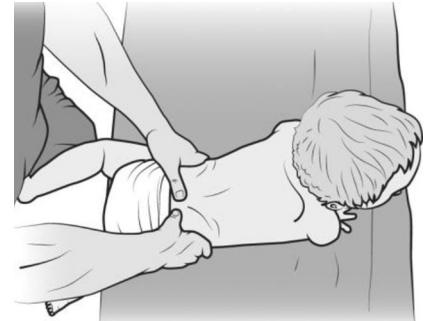- spezielle Kommunikationserfahrung zur Filterung der Informationen und Herausstellung der wesentlichen klinischen Fakten,
- altersgerechte Kommunikation,
- bei nicht verbal kommunizierenden Säuglingen und Kleinkindern ist die spezifische Einbeziehung der Eltern in den Kommunikationsprozess notwendig.



**Abb. 1** ▲ Orientierende Untersuchung der Halswirbelsäule im Säuglingsalter: Seitneige



**Abb. 2** ▲ Gezielte Untersuchung der Kopfgeelenke im Säuglingsalter: Anteflexion C0/C1



**Abb. 3** ▲ Gezielte Untersuchung des Sakroiliakgelenkes links im Säuglingsalter: Federungsprüfung

Weiterhin werden Aussagen zur Einwilligung, Aufklärung und zu gesundheitspolitischen und juristischen Aspekten formuliert, die weite Gültigkeit haben [13].

Es werden weiterhin sinnvolle Überlegungen zur manuellen Behandlung von Kindern und Jugendlichen beschrieben [13]:

- Patientengröße: Anpassung der manuellen Krafteinleitung an die anatomischen Größenverhältnisse des Kindes,
- Strukturentwicklung: Modifikation der manuellen Techniken entsprechend des Entwicklungsstandes des kindlichen Bewegungssystems,
- Flexibilität der Gelenke: Anpassung der manuellen Verfahren (weiche Techniken, geringe Kräfte) an die größere Flexibilität der Gelenke bei geringerer Muskelmasse im Kindesalter,
- Patientenpräferenzen: Anpassung der manuellen Techniken (Manipulationen, Weichteiltechniken) an die Bedürfnisse des Kindes.

Abschließend verstehen Hawk et al. „chiropractic care“ als erweiterende edukative Aufgabe innerhalb des Medizin- und Gesellschaftssystems. So sollte eine manualmedizinische Konsultation nach Meinung der Autorengruppe auch Empfehlung zu gesunder Lebens-

und Verhaltensweise (körperliche Aktivität, verantwortungsvoller Umgang mit elektronischen Medien, Ernährung, ausreichend Schlaf, Verletzungsvermeidung und Vermeidung von Substanzmissbrauch) beinhalten [13]. Diese Empfehlungen, so sinnvoll sie sind, können sicher nicht in jeder Situation praxistauglich auf den konkreten Fall übertragen werden.

In der Praxis werden sich nach einer ganzkörperlichen orientierenden Untersuchung die Eingrenzung der Regionen und die gezielte (segmentale Untersuchung) anschließen, um Spannungsphänomene und Asymmetrien zu erfassen [12]. Danach erfolgen die Analyse der erhobenen Befunde und die Einordnung in funktionsmedizinische Verkettungsmuster. Hierbei sind typische Schlüsselregionen von besonderer klinischer Relevanz: Die Häufung von Funktionsstörungen in den sensorischen Schlüsselregionen des Stütz- und Bewegungssystems unterscheidet sich im Säuglings- und Kindesalter von denen des Erwachsenen [7]. Üblicherweise findet man Befunde gehäuft in folgenden Regionen:

- kraniozervikal,
- thorakal,
- Becken.

Hieraus ergeben sich die bevorzugten Regionen der auffälligen Befunderhe-

bung. Der strukturierte Untersuchungsablauf wird weiter unten skizziert (Vgl. **Abb. 1, 2 und 3**).

Geipel legte 2011 eine Untersuchung zur Reliabilität von Blockierungsbefunden im Säuglingsalter vor [10]. Wesentliches Ergebnis ist hier, dass eine gezielte Untersuchung der Kopfgeelenksregion dann ausreichend reliabel ist, wenn mehrere gezielte Techniken kombiniert werden, während Einzeltests unsicher sind [10]. Seifert legte 2010 eine umfassende Analyse ihres Krankengutes vor und publizierte altersgruppenspezifische Funktionsstörungen [25]. Typische Kombinationsbefunde funktioneller Störungen sind ebenfalls altersabhängig und betreffen vor allem Störungen des krani-zervikalen Übergangs, kombiniert mit solchen der Thorax- und Beckenregion [25, 29]. Kraniosakrale Befunde sind offenbar häufig und scheinen in diesem Lebensalter eine besondere Rolle zu spielen [25]. Auch viszerale Befunde spielen zumindest altersspezifisch („Dreimonatskoliken“) eine nicht unwesentliche Rolle (**Abb. 4**). Eine Fokussierung ausschließlich auf den Kopfgeelenksbereich [4, 5] lässt sich aus diesen Befunden nicht ableiten (**Abb. 5a, b**).

## Indikationen, Kontraindikationen, ärztliche Differenzialdiagnostik

### Indikationen

Die Indikation zur Anwendung manualmedizinischer Behandlungsmethoden wird aus der Diagnostik primärer und sekundärer Funktionsstörungen abgeleitet

[24]. Seifert und Mitarbeiter bezeichnen eine Indikation für die manualmedizinische Untersuchung und ggf. Therapie von Säuglingen als die Abweichung von der normalen sensomotorischen und unter/oder vegetativen Entwicklung der Kinder bzw. die Ausbildung von asymmetrischen Haltungsschablonen [26]. Dabei scheinen nach Meinung von Seifert et al. die Dysfunktionen im Bewegungssystem aufgrund ihres Einflusses auf die sensomotorische Entwicklung von Säuglingen besondere Bedeutung zu besitzen. Weiter spezifiziert wird hier der Symptomkomplex des schiefen Säuglings genannt und darauf verwiesen, dass eine Fülle von heterogenen Krankheitsbildern, von der Hemiparese bis zum okulären Schiefhals über Stoffwechselstörungen bis hin zum Tumor, differenzialdiagnostisch in die Erwägung mit einzubeziehen sind. Ein Großteil der Kinder weist jedoch diese traditionell pädiatrischen Erkrankungen nicht auf. Es finden sich meist reversible Funktionsstörungen im Bewegungssystem, welches die Domäne der manualmedizinischen Betreuung und Behandlung ist.

Letztlich reduziert sich nach Meinung von Seifert et al. die Indikationsstellung auch im Säuglings- und Kindesalter auf das Vorhandensein von palpatorisch erfassbaren Dysfunktionen im Bewegungssystem am Schädel, wobei viszerale und kraniosakrale Palpationstechniken einbezogen werden sollten.

Unabhängig von der geplanten therapeutischen Technik der manuellen und osteopathischen Verfahren ist die *segmentale Diagnostik Vorbedingung* [24].

### Ärztliche Differenzialdiagnostik

Die Differenzialdiagnostik ist essenzieller Bestandteil der ärztlichen Tätigkeit, so auch bei der Beurteilung funktionsmedizinischer Befunde und deren Einordnung in strukturelle Prozesse. Diese wiederum hängen entscheidend vom Lebensalter des Kindes und der entwicklungsbezogenen Symptomatik ab [24]. Im Zweifelsfall ist eine zusätzliche fachärztlich-interdisziplinäre Vorstellung angezeigt.

Seifert et al. formulierten 2003 einen Konsens in der Diagnostik des sensomotorischen Systems von Säuglingen und

Manuelle Medizin 2016 · 54:288–295 DOI 10.1007/s00337-016-0171-2  
© Springer-Verlag Berlin Heidelberg 2016

R. Kayser · G. Harke

## Manuelle Medizin und osteopathische Verfahren an der wachsenden Wirbelsäule

### Zusammenfassung

Die Anwendung von Verfahren der Manuellen Medizin bei Säuglingen, im Kindesalter und bei Adoleszenten stellt in der praktischen Medizin des Stütz- und Bewegungssystems – jedoch auch darüber hinaus – ein etabliertes Verfahren dar, welches inzwischen eine relativ weite Verbreitung gefunden hat. Die Seminare der DGMM sind seit langem bemüht, die ärztliche Fortbildung und die Ausbildung der Physiotherapeuten auf diesem Gebiet zu strukturieren und den modernen klinischen und wissenschaftlichen Erkenntnissen anzupassen. Dies ist insbeson-

dere vor dem Hintergrund der kontroversen Diskussion sinnvoll und notwendig. Ziel dieses Beitrages ist es, den aktuellen Stand der Diskussion, aber auch den Konsens der Fachgesellschaften aufzuzeigen und dem Leser eine Unterstützung in der täglichen Arbeit an die Hand zu geben.

### Schlüsselwörter

Kindesalter · Manipulationsbehandlung · Manuelle Therapie · Osteopathie · Physiotherapie (Techniken)

## Manual medicine and osteopathic methods on the growing spine

### Abstract

The application of various techniques in manual medicine on infants, toddlers and adolescents enjoys widespread acknowledgement not only in the musculoskeletal field but also beyond that. For a long time, the seminars of the DGMM have been trying to structure the advanced training of doctors and the vocational training of physiotherapists and to adjust it according to the latest clinical and scientific findings (in this subject matter). Considering the

controversial debates, this seems particularly necessary and meaningful. This article aims to identify the current state of discussion and the consensus between medical associations but it also means to provide assistance in daily routine.

### Keywords

Children, preschool · Manipulation, chiropractic · Manual therapies · Osteopathy · Physiotherapy (techniques)

Kindern im Rahmen der manualmedizinischen Betreuung [26]. Diese umfasst:

- eingehende Beobachtung der Verhaltensweisen des Säuglings in der Praxis,
- standardisierte kinesiologische Untersuchung des Kindes,
- entwicklungsneurologische Diagnostik,
- orientierende neuropädiatrische Diagnostik,
- manualmedizinische Befunderhebung.

Auch das mehrfach erwähnte Konsenspapier der DGMM erfordert einen mehrstufigen Assessment- und Diagnostikgang zur Indikationsstellung manualmedizinischer Therapie [24]:

1. **Anamnese,**
2. **klinische Untersuchung,**
  - allgemeinpädiatrisch,
  - orthopädisch,
  - neurologisch,
3. **manualmedizinisch funktionelle Befunderhebung,**
  - orientierende Untersuchung global,
  - regionale Eingrenzung,
  - lokale, ggf. segmentale Identifikation,
    - Mobilität,
    - Irritation, Gewebe- und Tonusveränderung,
    - Asymmetrie, nozireaktiv-asymmetrisches Bewegungsverhalten,
4. **bildgebende Diagnostik,**
5. **ergänzende apparative Diagnostik (richtet sich nach der allgemeinpädi-**

Hier steht eine Anzeige.



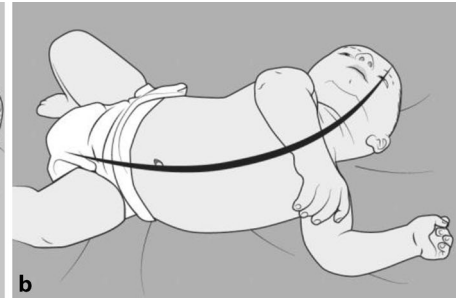
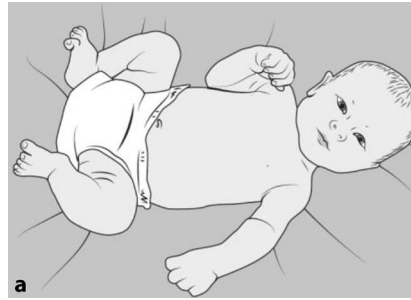

**Abb. 4 ▲** Handanlage bei viszeraler manualmedizinischer Behandlung im Bereich des Abdomens im Kindesalter: Colon transversum

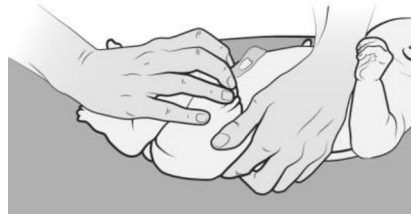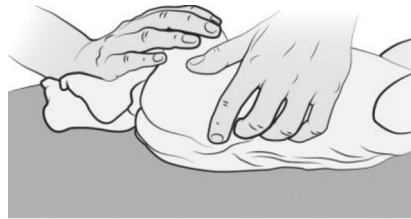**iatrischen und/oder orthopädischen Differenzialdiagnostik, nicht nach manualmedizinischen Kriterien),  
6. Beurteilung von red flags.**

Es besteht hier Konsens darüber, dass die in der Leitlinie Kreuzschmerz benannten red flags für Erwachsene auf Kinder zu übertragen sind, und über die Beurteilung von „yellow flags“ (Hinweise auf das Vorliegen psychosozialer Auffälligkeiten im Sinne von schmerz- und verhaltensmodulierenden Faktoren). Diese veranlassen zu besonders kritischer Abwägung der Indikationsstellung manualtherapeutischer Interventionen.

Neben den klassisch pädiatrischen Differenzialdiagnosen spielen funktionsmedizinische Differenzialdiagnosen in enger Verzahnung mit neurologischen Prozessen eine wesentliche Rolle, insbesondere bei verzögertem Verlauf von Asymmetriesyndromen durch manualmedizinische Intervention (siehe oben). Von Heymann weist darauf hin, dass bei verzögertem Verlauf bei suffizienter manualmedizinischer Behandlung von sensomotorischen Entwicklungsstörungen bei Kindern aufgrund peripherer Dysfunktionen (SMD) entsprechende Differenzialdiagnosen in die Überlegungen einzubeziehen sind. Neben den klassisch pädiatrischen Diagnosen ist hier



**Abb. 5a,b ▲** „Kopfgelenksinduzierte“ Symmetriestörung im Säuglingsalter – sog. KISS Typ 1 und Typ 2



**Abb. 6 ▲** Mobilisationsbehandlung des linken Sakroiliakgelenkes im Säuglingsalter. *Oben* Handanlage. *Unten* Ausgangsstellung für die Mobilisationsbehandlung

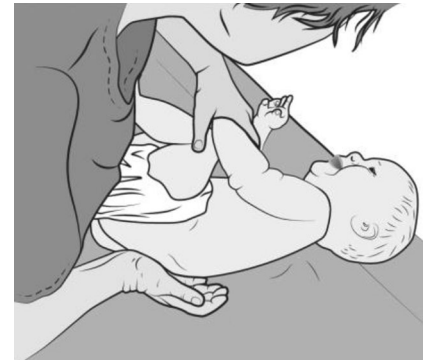die Konvergenzreaktion im Stammhirn, insbesondere Konvergenzen über den Vestibulariskomplex und die spinalen Trigeminskernabschnitte, zu bedenken [20]. Eine entsprechend weit vernetzte interdisziplinäre Zusammenarbeit ist hier notwendig.

In erster Linie sind in Übereinstimmung mit von Heymann folgende Differenzialdiagnosen zu nennen [16]:

- kraniomandibuläre Dysfunktion,
- assoziierte Heterophorie,
- auditive Verarbeitungs- und/oder Wahrnehmungsstörung.

### Bildgebende Diagnostik

Aus manualmedizinischer Indikation ist, wenn überhaupt, lediglich bei Planung einer entsprechenden Therapie an der Halswirbelsäule eine strahlenbezogene Bildgebung zu erwägen [24]. Unstrittig ist deren Einsatz bei klinischen und/oder anamnestischen Hinweisen auf mor-

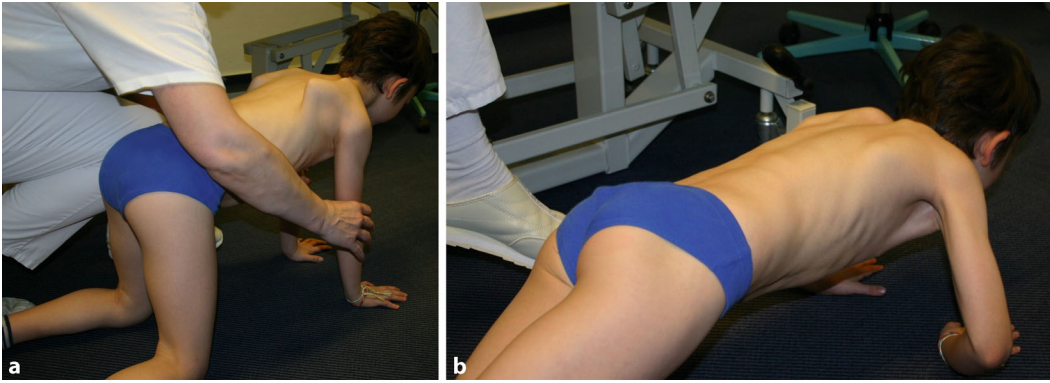


**Abb. 7 ▲** Manipulationsbehandlung des linken Sakroiliakgelenkes im Säuglingsalter – Handanlage

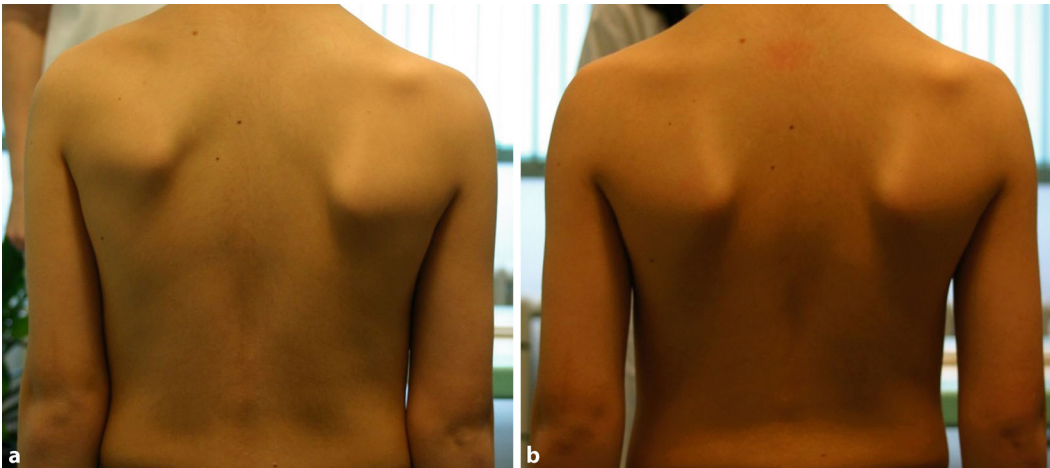
phologische Veränderungen in diesem Bereich. In der DGMM besteht darüber hinaus kein Konsensus, bei welchen weiteren Indikationen ein bildgebendes Verfahren im Kindesalter indiziert ist [24]. Die Autoren sind der Meinung, dass insbesondere nach stattgehabten Traumen und nach durchgemachten Infektionen des Nasen-Rachen-Raumes und entsprechender klinischer Auffälligkeit eine (Schnitt)Bildgebung – üblicherweise via MRT – großzügig zu indizieren ist. Nach den o. g. morphologischen Auffälligkeiten ist hier gezielt zu fahnden und ggf. eine fachärztliche Meinung einzuholen.

### Kontraindikationen

Konsensfähig ist hier lediglich, dass bei Hinweisen auf das Vorliegen von red flags zunächst eine weiterführende Diagnostik und Behandlung entsprechend den „Grundsätzen ärztlichen Handelns“ zu erfolgen hat [24]. Eine breite altersspezifische Auflistung der „red flags“ im Kindesalter findet sich bei Hawk et al. [13]. Klassische Manipulationen an der Hals-



**Abb. 8** ◀ Klinisches Bild bei Erstvorstellung mit deutlichem „Flügeln“ der Schulterblätter im Stand und in Funktion vor (a) und nach (b) Behandlung. Wiedervorstellung nach 3 Monaten ohne Beschwerden und ohne Rezidiv



**Abb. 9** ◀ Klinisches Bild bei Erstvorstellung mit deutlicher Asymmetrie der Schulterblätter im Stand von dorsal vor (a) und nach (b) Behandlung. Wiedervorstellung nach 3 Monaten und nach einem Jahr ohne Beschwerden und ohne Rezidiv

wirbelsäule mit entsprechender Verriegelungstechnik sind aufgrund anatomischer Besonderheiten des wachsenden Organismus und ungefährlicherer Alternativen nicht indiziert [6, 26].

### Komplikationen und unerwünschte Wirkungen

In dem bereits mehrfach erwähnten Positionspapier von Seifert et al. [26] wird im entsprechenden Absatz formuliert: „Gravierende Nebenwirkungen sind weder bei der Anwendung der mobilisierenden Techniken noch bei den verschiedenen Impulsbehandlungen von Säuglingen bekannt geworden“. Ohnehin sind wirkliche Komplikationen von manuellen Techniken selten bis sehr selten und kommen ausnahmslos bei Manipulationen vor. Auch im Kindesalter unterscheidet man zwischen schweren (major) und leichten (minor) unerwünschten Ereignissen.

Als *leichte unerwünschte Ereignisse* werden z. B. vermehrte Unruhe des

behandelten Kindes nach der Behandlung, oder eine initiale Verstärkung der Fehllhaltung bis zum dritten Tag der Behandlung verstanden. Aus unserer Sicht handelt es sich hier eher um mögliche Begleitreaktionen der manuellen Therapie wie wir sie von anderen Reizeinstellungen in der Physiotherapie auch kennen. Echte Komplikationen sind dies unserer Meinung nach nicht.

*Schwere Komplikationen* sind sehr selten in der Literatur berichtet [19]. Es handelt sich sämtlich um Einzelfälle [8, 30, 31]. Die derzeit wohl umfassendste und aktuellste Publikation zum Thema „Unerwünschte Ereignisse/Komplikationen durch chiropraktische und anderer manualtherapeutische Interventionen an Säuglingen und Kindern“ legten im Jahre 2014 Todd et al. vor [28]. Die Autoren schlussfolgern, dass schwere Nebenwirkungen bei Säuglingen und Kindern bei allen Formen der Chiropraktik, Manualmedizin und Physiotherapie selten sind. Wenn schwere Komplikationen eintreten, ist nach präexistierender Pathologie

zu fahnden. Diese ist meist existent. Insgesamt beschrieben die Autoren 15 Fälle von schwerwiegenden unerwünschten Ereignissen in Zusammenhang mit irgendeiner Form der manuellen Therapie an Kinder jünger als 18 Jahre. In 10 von 15 Fällen lagen Manipulationen mit hoher Geschwindigkeit und geringer Amplitude und Kraft den Nebenwirkungen zugrunde. In 8 der 15 Fälle zeigte sich, dass vor der Anwendung der manuellen Therapie präexistierende bis dato unentdeckte Pathologien vorlagen [28].

### Aufklärung

In der DGMM herrscht Konsens darüber, dass Art und Umfang der notwendigen Aufklärung den Richtlinien des aktuellen Patientenrechtegesetzes zu folgen hat. Hierzu ist in dem erwähnten Konsensuspapier eine Anlage 4 aus dem aktuellen Patientenrechtegesetz beigefügt, die auf der Internetseite der DGMM herunterzuladen ist [24]. Im Rahmen der Aufklärung, die den allgemeinen Re-

geln ärztlicher Aufklärung zu folgen hat, sind verfahrens- und altersspezifische Risiken zu benennen. Weiter empfiehlt die DGMM eine Prognoseaufklärung, sofern dies möglich ist. Ansonsten muss auf die Nichtvorhersehbarkeit der individuellen Prognose hingewiesen werden. Hinweise auf alternative diagnostische und therapeutische Verfahren sind erforderlich [24].

### Weitere Aspekte

#### Manuelle Therapietechniken an der wachsenden Wirbelsäule

Es stehen prinzipiell die gleichen Techniken wie bei Erwachsenen zur Verfügung, wobei sich die technische Durchführung und die Anwendbarkeit jeweils deutlich unterscheiden. Prinzipiell werden mobilisierende Verfahren und global relaxierende direkte oder indirekte Techniken eher angewendet als manipulative Techniken mit Impuls, die jedoch beispielsweise am Sakroiliakgelenk durchaus ihre Berechtigung haben ([24]; [Abb. 6 und 7](#)). Auf die scharfe Unterscheidung zwischen Mobilisation und Manipulation im deutschen Sprachraum sei hier nur am Rande nochmals hingewiesen.

#### Fallbeispiel 1

##### Anamnese

Vorstellig wird ein 8-jähriger Junge. Führendes Symptom ist ein stirnbetonter Dauerkopfschmerz. Bei der fachpädiatrischen Untersuchung fanden sich keine altersabweichenden Entwicklungsbefunde. Auffällig war jedoch eine Asymmetrie der Schulterhöhen, welche Vorstellungsgrund in der Spezialprechstunde war.

##### Führende Befunde in der orientierenden Untersuchung

nspektorisch zeigt sich eine deutliche Asymmetrie der Schulterhöhen und der Schulterblätter, zusätzlich Schulterblattflügeln bds. Bei der globalen orientierenden Untersuchung finden sich Spannungsasymmetrien im Bereich der Halswirbelsäule und der oberen Thoraxapertur sowie des Rumpfes. Regional orientierend finden sich Hinweise auf Funktionsstörungen im Bereich der

Kopfgelenke. Die Stereotypprüfung zeigt Hinweise auf eine Inkoordination der Kopfanteflexion, der Rumpfaufrichtung aus der Bauchlage und des Liegestützes (Hinweis auf Inkoordination der Schulterblattfixation). Orientierend ergeben sich zusätzlich Hinweise auf das Vorliegen einer konstitutionellen Hypermobilität ([Abb. 8a, b](#)).

##### Befunde der gezielten Untersuchung

Bei der segmentalen Untersuchung ist der führende Befund eine Rotationsstörung des Segmentes C1/2 rechts und eine Stereotypstörung des Liegestützes.

##### Behandlungsplanung und Therapie

Die Behandlungsplanung richtet sich zunächst auf die gezielte Behandlung von C1/2 und die Erlernung koordinierender Übungen für die Schulterblattfixation. Therapeutisch wird zunächst das Segment C1/2 in Seitneigerichtung rechts mobilisiert. Anschließend erfolgt die Demonstration und das Erlernen der Koordinationsübung im Liegestütz. Es schließen sich eine Beratung der anwesenden Familie zur Fortsetzung der Übungen in Eigenregie, eine Prognoseeinschätzung und die Vereinbarung eines Wiedervorstellungstermins an.

#### Fallbeispiel 2

##### Anamnese

Neunjähriger männlicher Patient mit bisher normaler Entwicklung. Keine Auffälligkeiten im Rahmen der pädiatrischen Vorsorgeuntersuchungen. Vorstellung wegen Kopfschmerzen bei „Steifheit“ des Schultergürtels.

##### Führende Befunde in der orientierenden und gezielten Untersuchung

Es wurden Blockierungen mehrerer Segmente der Kopfgelenke und des zervikothorakalen Übergangs festgestellt, M. trapezius pars descendens und M. levator scapulae waren beidseits schmerzhaft verspannt.

### Behandlungsplanung und Therapie

Lokale Befunde waren positiv. Es wurde eine Beratung zu Aktivität und eine umfangreiche Aufklärung sowie die Einschätzung der positiven Prognose vorgenommen ([Abb. 9a, b](#)).

### Fazit für die Praxis

- Funktionsmedizinische Aspekte spielen im Säuglings- und Kindesalter sowie bei Adoleszenten in der täglichen Praxis eine Rolle.
- Üblicherweise erfolgt zunächst der Ausschluss strukturpathologischer Prozesse. Anschließend sind standardisierte funktionsmedizinische Untersuchungsgänge auch im Kindesalter angezeigt, entsprechende primäre oder sekundäre Funktionsstörungen zu diagnostizieren, Verkettungsmuster zu analysieren und eine entsprechende Therapie einzuleiten, die eher kurz als mittelfristig angelegt ist.
- Eine große Erfahrung, eine spezifische Ausbildung zur manualmedizinischen Behandlung, beispielsweise über die Zusatzfortbildungen der DGMM-Seminare, ist angezeigt.
- Überzogene Indikationsstellungen und Therapieversprechen sind weder der Methode noch der vertrauensvollen Patientenbetreuung zuträglich und sollte vermieden werden.

### Korrespondenzadresse

#### Prof. Dr. R. Kayser

Abt. Orthopädie, MEDIAN-Klinik Wismar  
Ernst-Scheel-Str. 28, 23986 Wismar,  
Deutschland  
ralph.kayser@median-kliniken.de

### Einhaltung ethischer Richtlinien

**Interessenkonflikt.** R. Kayser und G. Harke weisen auf folgende Beziehung hin: Die Autoren sind Dozenten der Ärztevereinigung für Manuelle Medizin in der DGMM.

Dieser Beitrag beinhaltet keine von den Autoren durchgeführten Studien an Menschen oder Tieren.

Literatur

1. Adams D, Whidden A, Honkanen M, Dagenais S, Clifford T, Baydala L, King WJ, Vohra S (2014) Complementary and alternative medicine: a survey of its use in pediatric cardiology. *CMAJ Open* 1:E217–E224
2. Alcantara J, Alcantara JD, Alcantara J (2011) A systematic review of the literature on the chiropractic care of patients with autism spectrum disorder. *Explore (NY)* 7:384–390
3. Alcantara J, Davis J (2011) The chiropractic care of children with “growing pains”: A case series and systematic review of the literature. *Complement Ther Clin Pract* 18:89–93
4. Biedermann H (2007) *KISS-Kinder*, 3. Aufl. Thieme, Stuttgart, S 19–22
5. Biedermann H (2008) Funktionelle Pathologie der Wirbelsäule und ihr Einfluss auf die sensorische Entwicklung. *Man Med* 46:17–22
6. Coenen W (1998) Manuelle Medizin in der Behandlung spastischer Cerebralpareesen. *Krankengymnastik* 8:134–183
7. Coenen W (2010) *Manuelle Medizin bei Säuglingen und Kindern*. Springer, Heidelberg
8. Deputy SR (2014) Arm weakness in a child following chiropractor manipulation of the neck. *Semin Pediatr Neurol* 21:127–128
9. Ferrance RJ, Miller J (2010) Chiropractic diagnosis and management of non-musculoskeletal conditions in children and adolescents. *Chiropr Osteopat* 18:14
10. Geipel E (2011) Interraterreliabilität und Prävalenz von manuellen Untersuchungsbefunden des Bewegungssystems im Säuglingsalter, Dissertation, Friedrich-Schiller-Universität Jena, 1–95
11. Gleberzon BJ, Arts J, Mei A, McManus EL (2012) The use of spinal manipulative therapy for pediatric health conditions: a systematic review of the literature. *J Can Chiropr Assoc* 56:128–141
12. Harke G, Linz W (2012) Sensomotorik, Muskel-funktionsstörung und Haltung im Kontext der Blockierung. *Man Med* 50:323–327
13. Hawk C, Schneider M, Ferrance RJ, Hewitt E, Loon M van, Tanis L (2009) Best practices recommendations for chiropractic care for infants, children, and adolescents: results of a consensus process. *J Manipulative Physiol Ther* 32:639–647
14. Hayden JA, Mior SA, Verhoef MJ (2003) Evaluation of chiropractic management of pediatric patients with low back pain: a prospective cohort study. *J Manipulative Physiol Ther* 26:1–8
15. Hestbaek L, Stochkendahl MJ (2010) The evidence base for chiropractic treatment of musculoskeletal conditions in children and adolescents: The emperor’s new suit? *Chiropr Osteopat* 18:15
16. Heymann W von, Köneke A, Gorzny F (2010) Kraniomandibuläre Dysfunktion, assoziierte Heterophorie und auditive Verarbeitungs- und Wahrnehmungsstörungen. *Man Med* 48:112–124
17. Lee AC, Li DH, Kemper KJ (2000) Chiropractic care for children. *Arch Pediatr Adolesc Med* 154:401–407
18. Marchand AM (2012) A literature review of pediatric spinal manipulation and chiropractic manipulative therapy: evaluation of consistent use of safety terminology. *J Manipulative Physiol Ther* 38:692 doi:10.1016/j.jmpt.2012.07.009
19. Marchand AM (2013) A proposed model with possible implications for safety and technique adaptations for chiropractic spinal manipulative therapy for infants and children. *J Manipulative Physiol Ther* 38:713 doi:10.1016/j.jmpt.2013.05.015
20. Neuhuber W (2005) Anatomie des autonomen Nervensystems des kraniozervikalen Übergangs. In: Hülse M, Neuhuber W, Wolf HD (Hrsg) *Die obere Halswirbelsäule*. Springer, Heidelberg, S 55–71
21. Nyiendo J, Olsen E (1988) Visit characteristics of 217 children attending a chiropractic college teaching clinic. *J Manipulative Physiol Ther* 11:78–84
22. Poder TG, Lemieux R (2013) How effective are spiritual care and body manipulation therapies in pediatric oncology? A systematic review of the literature. *Glob J Health Sci* 10:112–127
23. Pohlman KA, Holton-Brown MS (2012) Otitis media and spinal manipulative therapy: a literature review. *J Chiropr Med* 11:160–169
24. Psczolla M, Heymann W von, Beyer L, Locher H (2013) Stellungnahme: Manuelle Medizin im Kindesalter – DGMM-Konsens zu Symptomenkomplexen, Diagnostik, Therapie. *Man Med* 51:414–425
25. Seifert I (2010) Schlüsselregionen beim Säugling. *Man Med* 48:83–90
26. Seifert I, Sacher R, Riedel M (2003) Gemeinsame Überlegungen zur Manuellen Medizin bei Säuglingen. *Man Med* 41:37–38
27. Spiegelblatt L, Lainé-Ammara G, Pless IB, Guyver A (1994) The use of alternative medicine by children. *Pediatrics* 94:811–814
28. Todd AJ, Carroll MT, Robinson A, Mitchell EK (2015) Adverse events due to chiropractic and other manual therapies for infants and children: A review of the literature. *J Manipulative Physiol Ther* 38:699–712. doi:10.1016/j.jmpt.2014.09.008
29. Weigert A (2007) *Manualmedizinische Befunde beim Neugeborenen: Beziehung zu anamnestischen Daten sowie klinischen Befunden*. Med. Dissertation Otto-von-Guericke-Universität Magdeburg
30. Wilson PM, Greiner MV, Duma EM (2012) Posterior rib fracture in a young infant who received chiropractic care. *Pediatrics* 130:e1359–e1362
31. Zimmerman AW, Kunar AJ, Gadoth N, Hodges FJ 3rd (1978) Traumatic vertebröbasilar occlusive disease in childhood. *Neurology* 28:185–188

D. R. Frank und W. A. Schmid  
**Recht für Ärzte von A – Z**

Thieme 2014, 236 S.,  
 (ISBN 978-3-13-176051-7), Broschiert,  
 39,99 EUR

Medizinrechtliche Aspekte nehmen im Medizinstudium und bei der ärztlichen Tätigkeit einen nicht unerheblichen Raum ein. Es ist daher zu begrüßen, dass sich die Autoren der Aufgabe angenommen haben, wesentliche Aspekte des Medizinrechts für Mediziner verständlich darzustellen. Auf gut 200 Seiten werden insgesamt 93 Begriffe, von A (wie Abfallentsorgung) bis W (Wirtschaftlichkeitsprüfung) erläutert. Der Aufbau der einzelnen Artikel ist systematisch, damit fällt eine schnelle Orientierung leicht. Zunächst wird in einem „Szenario“ eine kurze Falldarstellung zum Thema gegeben, anschließend werden unter der Überschrift „Rechtliche Grundlagen“ die einschlägigen Paragraphen genannt; weniger hilfreich dürften allerdings einige pauschale Benennungen wie „StGB“ oder „BDSG“ sein. Die juristische „Problematik“ wird in gut verständlichen Ausführungen erläutert, sodass die folgende „Bewertung des Szenarios“ auch für den medizin-juristischen Laien nachvollziehbar ist. Abschließend werden Tipps zum „Lassen und Unterlassen“ gegeben sowie die Schlagworte aufgeführt.

Fazit: Die für den Arzt wichtigsten medizinrechtlichen Begriffe werden kurz und verständlich erläutert, sodass eine erste Orientierung möglich ist; konkrete Fragen im Einzelfall werden hieraus jedoch nicht erschöpfend zu beantworten zu sein. Das Buch ist geeignet für eine schnelle Orientierung, beispielweise für Medizinstudenten oder juristisch weniger erfahrene Ärzte.

M. Graw (München)